Lane Medical Library 1886

Ein Beitrag zur Lehre der diabetischen Retinalaffectionen.

Inaugural-Dissertation,

welche nebst beigefügten Thesen

mit Genehmigung der

medicinischen Facultät der Universität Breslau

zur Erlangung der

Doctorwürde in der Medicin und Chirurgie

Montag, den 9. August, Nachmittag 4 Uhr

in der

Aula Leopoldina

öffentlich vertheidigen wird

Jacques Hirschmann.
pract. Arzt.

Opponenten:

Dr. med. **Gast**, Assistenzarzt an der Königl. Universitäts-Augenklinik zu Breslau.

Paul Jungmann, Assistenzarzt an der Augenklinik des Herrn Prof. Cohn.

BRESLAU 1886.
Druck von Th. Schatzky, Wallstrasse 14.

Zum Druck genehmigt auf Antrag des Referenten:
Herrn **Prof. Dr. Förster.**

Herrn Dr. med. Samelsohn

Augenarzt zu Köln a/R.

in Hochachtung

sowie

Seinen theuren Eltern

in kindlicher Liebe

gewidmet

vom Verfasser.

Wenn trotz des erhöhten Interesses, das die Ophthalmologen den im Gefolge des Diabetes mellitus auftretenden Augenkrankheiten in der neuesten Zeit zuwenden, unsere Kenntnisse von den diabetischen Retinal-Affectionen noch mancherlei Lücken aufweisen, so ist unstreitig das seltene Vorkommen dieser Erkrankungen und dementsprechend die geringe Zahl der einschlägigen Publikationen als die wesentlichste Ursache für diese Erscheinung anzusehen. Verfügt doch die Abhandlung Leber's[1]), in welcher sämmtliche, bis zum Jahre 1875 veröffentlichte Beobachtungen aus der Literatur gesammelt sind, nur über 19 Fälle, von denen die grössere Hälfte wegen ungenügender Mittheilung zur wissenschaftlichen Verwerthung nur wenig geeignet ist. Unter diesen Umständen dürften die nachfolgenden, in der Kölner Augen-Heilanstalt für Arme beobachteten Krankheitsfälle, die in ihren Symptomen und in ihrem Verlaufe manches Charakteristische darbieten, ein bescheidenes Mass von Interesse beanspruchen.

Fall I.

Julia W., 55 Jahr alt, Krankenschwester aus Köln, stammt von gesunden Eltern; ihre Schwester leidet an Diabetes, in dessen Gefolge sich wiederholt necrotisirende Entzündungen der Finger und Zehen eingestellt haben.

---

[1]) Leber: Ueber die Erkrankungen des Auges bei Diabetes mellitus: I. Netzhaut-Erkrankungen. v. Graefe's Arch. f. Ophthalm. Bd. 21, Abtheil. III pag. 226 ff.

Unsere Patientin war, abgesehen von einem Typhus abdom., der sie während des deutsch-französichen Krieges in Ausübung ihres Berufes befiel, bis zum Jahre 1883 beständig gesund. Im December dieses und im Januar des darauf folgenden Jahres hatte sie unmittelbar hinter einander die Pflege mehrerer schwer kranker Personen übernommen, welche sie, besonders in Folge des ununterbrochenen Aufenthaltes im Krankenzimmer, dermassen anstrengte, dass sie nach Ablauf derselben für einige Wochen bettlägerig wurde. Damals bereits bemerkte sie eine Abnahme ihres früher ausgezeichneten Sehvermögens, die mit einer auffallenden Abmagerung Hand in Hand ging. Ende März 1884 stellte sich auf dem rechten Auge eine Iritis ein, die insofern ein eigenthümliches Bild bot, als sie trotz geringer Entzündungs-Erscheinungen mit Bildung von Hypopyon einherging. Diese Affection veranlasste die Patientin, die Poliklinik aufzusuchen, wo folgender Status notirt wurde: Kräftige Person; Herz und Lungen normal.

Sr = $^{6}/_{18}$ bei M $^{1}/_{36}$, Sl = $^{6}/_{18}$ bei E.

P. pr: 8″ für Jaeger 3 mit + $^{1}/_{24}$.

Lichtsinn jederseits 20° der Masson'schen Scheibe. Das Gesichtsfeld zeigt beiderseits bei normalen Grenzen für weiss eine sectorenförmige Einschränkung für Farben, welche rechts im oberen inneren, links im oberen äusseren Quadranten liegend, fast genau symmetrisch angeordnet ist (vergl. die folgende Seite).

Ophthalmoscopischer Befund: Papillen normal. In der Gegend der macula lutea beiderseits eine genau kreisförmige Figur, aus 7 bis 9 zackigen weissen Fleckchen und dazwischen liegenden noch kleineren von demselben Aussehen bestehend. Sonst Hintergrund normal.

Die auf Grund dieses eigenthümlichen Spiegelbefundes vorgenommene Harn-Untersuchung ergab ein spec. Gewicht von 1038, 7,1 % Zucker, kein Eiweiss.

Durch genaueres Befragen liess sich feststellen, dass bereits seit dem Jahre 1881 eine erhebliche Steigerung des

Das Gesichtsfeld des rechten Auges hat folgende Grenzen:

Radius für	weiss,	blau,	roth,	grün.
I:	55°,	38°,	30°,	24°.
II:	78°,	47°,	40°,	26°.
III:	90°,	60°,	53°,	25°.
IV:	90°,	65°,	48°,	25°.
V:	80°,	50°,	45°,	23°.
VI:	70°,	46°,	42°,	20°.
VII:	55°,	37°,	30°,	20°.
VIII:	48°,	33°,	28°,	20°.
IX:	54°,	35°,	24°,	19°.
X:	53°,	28°,	18°,	10°.
XI:	55°,	23°,	14°,	7°.
XII:	50°,	25°,	20°,	7°.

Das Gesichtsfeld des linken Auges hat folgende Grenzen:

Radius für	weiss,	blau,	roth,	grün.
I:	57°,	37°,	29°,	20°.
II:	60°,	38°,	29°,	20°.
III:	60°,	38°,	26°,	20°.
IV:	54°,	38°,	25°,	20°.
V:	55°,	40°,	25°,	20°.
VI:	70°,	52°,	30°,	22°.
VII:	85°,	54°,	32°,	25°.
VIII:	90°,	60°,	33°,	28°.
IX:	90°,	61°,	35°,	25°.
X:	72°,	34°,	25°,	9°.
XI:	60°,	28°,	22°,	9°.
XII:	53°,	31°,	27°,	15°.

Durstes und der Urinmenge bestanden hatte. Es wurde nun eine antidiabetische Behandlung, bestehend in der Vorschrift einer die Amylaceen soviel als möglich ausschliessenden Diät und der Darreichung von Carbolsäure nach der Ebstein'schen Formel, eingeleitet und im Sommer 1884 eine mehrwöchentliche Kur in Neuenahr verordnet, während welcher der Zucker aus dem Harn völlig schwand; im Verlaufe einer im nächsten Jahre unternommenen Kur in Karlsbad sank der Zuckergehalt nur auf 2 %. Im Uebrigen blieb der Zustand unverändert, bis sich am 13. November 1885 Patientin mit den bereits geschilderten Symptomen einer linksseitigen Iritis wieder in der Anstalt vorstellte. Sr = $^6/_{24}$ bei M $^1/_{36}$; Sl = $^6/_{24}$ bei E. Urin: spec. Gewicht 1033; 5,7 % Zucker, kein Eiweiss. Der übrige Befund unverändert.

Die Iritis heilte unter ambulanter Behandlung mit Atropin und Kataplasmen ohne Hinterlassung von Synechien. Seitdem fühlt sich Patientin unter Beobachtung eines strengen antidiabetischen Regimen trotz anhaltender Ausübung ihres anstrengenden Berufes ganz wohl. Sie hat guten Appetit, aber keinen Heisshunger und keinen übermässigen Durst.

Der gegenwärtige Status ist folgender: Stattliche Person von gutem Ernährungsstande, mässigem Panniculus adiposus und gesunder Hautfarbe. Herz und Lungen normal; keine nervösen Störungen. Urin von saurer Reaction, spec. Gew. 1034, enthält kein Eiweiss, aber 5,2 % Zucker, giebt keine Acetonreaction. Die Augen bieten in ihrem Aussehen, ihrer Stellung und Beweglichkeit keine Abweichung von der Norm. Sr = $^6/_{30}$ bei M $^1/_{36}$; Sl = $^6/_{12}$ bei E. Der Nahepunkt, dem Alter entsprechend hinausgerückt, liegt für Jaeger 3 in 8″ mit + $^1/_{24}$. Der Lichtsinn ist beiderseits bedeutend herabgesetzt, rechts wird erst bei 25° der Ring an der Masson'schen Scheibe erkannt, links bei 15°, während mein normales Auge ihn schon bei 4° deutlich unterscheidet. Das Gesichtsfeld zeigt ausser der bereits früher constatirten, symmetrisch gelegenen sectorenförmigen Einschränkung für

Farben, die aber jetzt weniger charakteristisch hervortritt, noch eine geringe concentrische für weiss, die rechts etwa 8°, links in keinem Durchmesser 5° übersteigt. Der Farbensinn ist qualitativ und quantitativ beiderseits normal. Pupillen von normaler Reaction und Weite. Die brechenden Medien klar.

Charakteristisch ist der Augenspiegelbefund: den des linken Auges habe ich in der beigegebenen Skizze darzustellen gesucht, so wie er sich mir im aufrechten Bilde darbot. Rings um die macula lutea sind in Form einer liegenden Ellipse, deren kleine Axe etwa die Länge des Papillendurchmessers hat, gelblichweisse, wachsähnliche Fleckchen gruppirt, die in ihren barocken, aber zierlichen Formen an Knochenkörperchen erinnern und ebenso wie diese Ausläufer einander zusenden. Zwischen 8 bis 10 grösseren, die etwa die doppelte bis dreifache Breite einer Central-Arterie haben, liegt eine grosse Anzahl kleinerer, so dass das Ganze einem Kranze gleicht, der nur nach oben innen eine Lücke aufweist, welche von einem Gefässe passirt wird. Nach der Papille zu sendet der geschilderte Kranz eine ebenfalls aus Gruppen von solchen Fleckchen sich zusammensetzende dreieckige Spitze aus.

Herde von ähnlichem Aussehen, wenn auch nicht in der regelmässigen Anordnung, finden sich in der Gegend der macula des rechten Auges; sie bilden hier mehr eine gestreckte Figur, die mit ihren Ausläufern eine schwer zu beschreibende Form bietet. Die Papille, sowie der übrige Augenhintergrund ist beiderseits normal.

Der Grund, welcher mich bewogen hat, diesen Fall an die erste Stelle meiner Mittheilungen zu setzen, erhellt aus der absichtlich detaillirt wiedergegebenen Krankheitsgeschichte: Derselbe ist ein Paradigma einer Retinitis diabetica.

Obwohl erst 1884 auf den Augenspiegelbefund hin erkannt, hat der Diabetes unstreitig schon längere Zeit vordem bestanden: das beweist neben der seit dem Jahre 1881 der Patientin bemerkbar gewordenen Polydipsie und Polyurie hauptsächlich der bei der ersten Harnuntersuchung festgestellte hochgradige Zuckergehalt von 7%. Dagegen lässt sich die Verschlechterung des Sehvermögens — und ein anderer Anhaltspunkt für die Beurtheilung des Beginns der Retinitis existirt nicht — nur bis zum Ende des Jahres 1884 zurückdatiren. Doch, wie dem auch sei, das Fehlen eines jeden andern ätiologischen Momentes, die nacheinander auf beiden Augen aufgetretene eigenartige Iritis, welche nach Leber's Abhandlung[2]) in die Reihe der diabetischen Augenleiden gehört, das stationäre Verhalten des Netzhautprocesses nach Einleitung antidiabetischer Behandlung, und — last, not least — die charakteristische Form der Retinitis, die noch weiter unten näher beleuchtet werden soll, — kurz alle diese Umstände erheben die Diagnose über jeden Zweifel.

Ein Punkt bleibt noch zu besprechen, der auf den ersten Blick das Symptomenbild zu verwirren scheint, der Befund des Gesichtsfeldes. Eine abschliessende und einwurfsfreie Erklärung desselben geben zu wollen, ist bei dem derzeitigen Stande der diesbezüglichen Erfahrungen, sei es in klinischer, sei es in pathologisch-anatomischer Hinsicht, nicht möglich; aber soviel glaube ich behaupten zu dürfen, dass derartige periphere Gesichtsfeld-Beschränkungen nicht zu dem Symptomencomplexe einer Retinitis gehören, sondern viel eher auf eine Erkrankung des nervus opticus, resp. des tractus oder des Centrum für die Sehempfindung schliessen lassen. In diesem Falle könnte man erstens Angesichts der Thatsache, dass Haemorrhagien bei Diabetikern keine Seltenheit sind, und zweitens in Würdigung der genau symmetrischen Lage des

[1]) Leber: Ueber das Vorkommen von Iritis und Iridochorioiditis bei Diabetes mellitus und bei Nephritis. v. Graefe's Arch. f. Ophth. Band 31, Abtheil. IV.

Gesichtsfelddefektes an eine Blutung denken, welche den rechtsseitigen Sehnervenfaserverlauf central von der Kreuzung im chiasma an einer circumscripten Stelle getroffen hat.

Fall II

(aus der Privatclientel des Herrn Dr. Samelsohn).

Die 49 Jahr alte Wirthsfrau H. aus Solingen stellte sich am 27. Juni 1884 in der poliklinischen Sprechstunde vor mit der Klage, dass ihr Sehvermögen seit 2 bis 3 Jahren merklich abgenommen habe. Der damals aufgenommene Status lautet: Gesund aussehende, corpulente Person; Herz und Lungen normal.

Sr = fast $^6/_{18}$ bei M $^1/_{10}$; Sl = $^6/_{60}$ bei M $^1/_6$. Ls rechts bei 9°, links bei 11° (normal bei 4°) Farbensinn qualitativ normal.

Das Gesichtsfeld weist jederseits ein centrales, etwa 10° nach allen Durchmessern betragendes, relatives Scotom auf, in dessen Bereich sowohl weisse als farbige Papierquadrate wie ein unbestimmtes Grau erscheinen. Die Grenzen sind normal.

Ophthalmoscopischer Befund: Brechende Medien beiderseits klar.

Links: Aufrechtes Bild mit — $^1/_8$. An dem temperalen Rande der sonst normal aussehenden Papille findet sich eine auf demselben reitende streifige Blutung. Nach der macula zu und um dieselbe mehrere strichförmige Blutungen, daneben weissgelbe Exsudate.

Rechts: Aufrechtes Bild mit — $^1/_{12}$: An der macula und oberhalb derselben eine Anzahl gelblich weisser, fettig aussehender, oberflächlicher Fleckchen von unregelmässiger Form und der doppelten Grösse im Vergleich mit den im Falle I geschilderten. Nach unten von der macula kleinere, fast punktförmige Herde von derselben Farbe; nirgends Blutungen. Papille normal.

Urin stark sauer; spec. Gew. 1020; 5,5 % Zucker, kein Eiweiss enthaltend.

Die Anamnese ergab, dass Patientin seit dem Jahre 1880 an einem lästigen Pruritus vaginae zu leiden hatte und dass mindestens ebenso lange eine merkbare Zunahme der täglichen Urinmenge, sowie des Durstes bestand. Der in Folge dessen zu Rathe gezogene Arzt hatte, wie er mir selbst mittheilte, auf Grund einer vorgenommenen Harnuntersuchung, die bei einem spec. Gew. von 1032: 5 % Zucker ergab, im Jahre 1883 zuerst die Diagnose: Diabetes gestellt und ausser geeigneter Diät eine Badekur in Neuenahr verordnet, durch die sich das Allgemeinbefinden erheblich besserte.

Die weitere genaue Beobachtung dieses Falles in der Anstalt erstreckt sich nur noch auf die Sommermonate 1884, während deren sich an dem objectiven Befunde nichts Wesentliches änderte. In der Folgezeit hinderte der allmählich zunehmende Kräfteverfall die Patientin daran, die Reise von ihrem Heimathsorte nach Breslau zu unternehmen und neuerdings von mir angestellte Nachforschungen haben ergeben, dass sie vor etwa 4 Monaten in einem Anfall von Coma diabeticum gestorben ist.

Die epikritische Beurtheilung dieses Falles verursacht keinerlei Schwierigkeit, es handelt sich zweifellos um eine doppelseitige Retinitis diabetica und zwar, hinsichtlich der durch den Augenspiegelbefund charakterisirten Form, schliesst sich die Affection des rechten Auges eng an den ersten Fall an; links treten die Netzhautblutungen mehr in den Vordergrund.

Fall III.

Herr B., 74 Jahr alt, Maler aus Köln, erblich in keiner Weise belastet, erinnert sich keiner ernsteren Erkrankung. 1879 wurde er durch abwechselnd an den verschiedensten Körperstellen auftretende Furunkel belästigt. Im März

1884 überraschte den Patienten während seiner Arbeit eine rasch vorübergehende Verdunkelung beider Augen, in deren Gefolge ein vor dem linken Gesichtsfelde lagernder Nebel zurückblieb. Da diese Sehstörung zunahm, suchte er im Juni 1884 die Hilfe von Dr. Samelsohn nach, der Folgendes constatirte:

Sr = $^6/_9$ bei M $^1/_{12}$; Sl = Finger in 10′. Ls rechts normal bei 4°, links bei 9°. Farbensinn qualitativ normal.

Das rechte Gesichtsfeld normal; das linke zeigt ausser einem etwa 5° im Durchmesser betragenden centralen relativen Scotom eine im oberen äusseren Quadranten liegende periphere sectorenförmige Einschränkung sowohl für weisse als farbige Quadrate. Im Radius X des Hirschberg'schen Gesichtsfeld-Schemas ist die Grenze für weiss bis 40°, die für blau bis 29°, die für roth bis 22° und die für grün bis 16° hereingerückt.

Spiegelbefund: Links in der Umgebung der Papille eine Menge strich- und streifenförmiger Blutungen in der Netzhaut; kleinere als diese auch unterhalb der macula lutea.

Rechts normal.

Urin von schwachsaurer Reaction; spec. Gew. 1010, kein Eiweiss; 0,83 % Zucker.

Genauer befragt, gab Patient an, dass er bereits seit dem Jahre 1883 in Folge gesteigerten Harndranges gezwungen sei, regelmässig Nachts mehrere Male aufzustehen.

Während in der nächsten Zeit der Zuckergehalt sich auf gleicher Höhe hielt, sank derselbe im Laufe einer noch in demselben Jahre (1884) unternommenen Kur in Neuenahr schnell auf Null und seitdem ausgeführte Harn-Untersuchungen haben stets dasselbe Resultat ergeben.

Ich konnte folgenden Status praesens aufnehmen: Kräftiger, in Rücksicht auf sein Alter rüstiger Mann. Herz gesund; arteriosclerotische Erscheinungen fehlen, ebenso neuropathische Zeichen. Der nach einer an Amylaceen reichen Mahlzeit producirte Urin ist sauer und bei einem specifischen Gewicht von 1009 frei von Eiweiss und

Zucker, ein Resultat, das durch öfter vorgenommene Untersuchungen bestätigt worden ist.

Sr = $^6/_9$ bei M $^1/_{10}$; Sl = $^6/_{36}$ bei M $^1/_{12}$. P. prox. 8′ für Jäger 4. Ls rechts bei 4°, links bei 8°.

Gesichtsfeld rechts normal; links hat, während das centrale Scotom verschwunden ist, die periphere Einschränkung zugenommen und ihre Sektorenform eingebüsst, indem sich auch eine Einschränkung nach unten hinzugesellt hat. Die Grenzen sind

Radius für	weiss,	blau,	roth,	grün.
III:	60°,	38°,	32°,	18°.
VI:	60°,	20°,	10°,	7°.
IX:	68°,	43°,	30°,	24°.
X:	56°,	30°,	25°,	19°.
XI:	48°,	32°,	25°,	20°.
XII:	55°,	38°,	30°,	20°.

In dem Spiegelbefunde des linken Auges ist nur insoweit eine Veränderung eingetreten, als einige der Netzhautblutungen, namentlich die in der Gegend der macula befindlichen, bereits in der Umwandlung zu Pigmentherden begriffen sind.

Unter mehreren mir zur Verfügung gestellten Fällen aus der Privatklientel des Herrn Dr. Samelsohn, welche einfache Netzhaut-Blutungen bei Diabetes aufwiesen, habe ich diesen der Mittheilung für besonders werth gehalten, weil er in mancher Hinsicht ein eigenes Interesse bietet. Die leichte, am besten als transitorisch zu bezeichnende Form des Diabetes könnte Zweifel darüber aufkommen lassen, ob ein Causalnexus zwischen demselben und den linksseitigen Haemorrhagiae retinae bestanden hat. Jedoch erhellt meines Erachtens dieser Zusammenhang nicht blos aus dem gleichzeitigen Auftreten beider Affectionen, sondern hauptsächlich aus der Thatsache, dass nach dem durch öftere Harn-Untersuchungen sicher constatirten Ver-

schwinden des Diabetes eine Wiederholung der Netzhautblutungen ausgeblieben ist. Dazu kommt, dass für irgend eine andere Aetiologie des Netzhautprocesses, im Besonderen für eine Herz- oder Gefässerkrankung, jeder Anhaltspunkt fehlt. Interessant ist die periphere Gesichtsfeldbeschränkung, die, obwohl einseitig, eine nicht zu verkennende Aehnlichkeit mit der im Falle I beobachteten aufweist. Hier wie dort, anfangs von der Form einer Sektors, zeigt dieselbe bei der späteren Untersuchung eine weitere Ausbreitung. Wenn dahingegen das centrale Scotom, welches offenbar der functionelle Ausdruck der Blutungen an der macula war, im Einklang mit der Besserung der centralen Sehschärfe von Finger auf 10′ bis auf $^{6}/_{36}$ völlig verschwunden ist, so scheint mir in diesem Umstande ein Beweis dafür zu liegen, dass die periphere Gesichtsfeldbeschränkung mit der Retinalaffection nichts zu thun hat, sondern eine Complication darstellt, deren Bedeutung vorläufig dahingestellt sein mag.

Fall IV.

Der 51 Jahr alte, unverheirathete Brückenzollerheber Hermann V. aus Deutz erfreute sich bis zum Jahre 1878 einer, wie er selbst rühmend hervorhebt, beneidenswerthen Gesundheit. In dem genannten Jahre stellten sich in wöchentlichen Intervallen lästige, einen Tag oder auch länger andauernde, mit Uebelkeit und Erbrechen vergesellschaftete Kopfschmerzen ein, deren Intensität sich allmählich bis zu einem ausserordentlichen Grade steigerte, bis sie plötzlich seit etwa 3 Jahren fortblieben. 1883 trat innerhalb sehr kurzer Zeit eine hochgradige Herabsetzung des linksseitigen Sehvermögens auf, der mehrere zu Rathe gezogene Ophthalmologen eine prognostisch üble Bedeutung beigelegt haben sollen. Als im November 1884 auch das rechte Auge in seiner Sehkraft zu leiden anfing, suchte Patient die Hilfe der Bonner Universitäts-Augenklinik nach, wo, wie ich daselbst erfuhr, ein

nicht unbedeutender Zuckergehalt des Harnes festgestellt worden ist. Eine Vermehrung des Durstes, sowie eine merkbare Abnahme der Kräfte bestand damals bereits. Im December desselben Jahres trat plötzlich eines Morgens eine lähmungsähnliche Schwäche des rechten Armes und Beines zugleich mit Gefühllosigkeit derselben Körpertheile auf, ohne dass das Bewusstsein irgendwie beeinträchtigt war. Bald darauf kam Patient in die Behandlung der Kölner Augen-Heilanstalt.

Der am 13. December 1884 aufgenommene Status ist folgender: Sr = $^6/_{36}$ bei M $^1/_{36}$; Sl = Finger auf 4′. Gesichtsfeld rechts normal; links von normalen Grenzen, aber im Centrum ein c. 20° in allen Radien betragendes, fast absolutes Scotom. Ophthalmoskopischer Befund: Links: Atrophia n. opt. neuritica incipiens. An der macula atrophische Herde, die von Pigment umgrenzt sind. Rechts: Papille normal. In der Gegend der macula eine Menge stark reflektirender weisser Punkte, die zu kleinen Plaques vereinigt sind. Ausserdem noch zerstreute kleine Haemorrhagien der Netzhaut. Im Urin eine geringe Menge Eiweiss und 0,97% Zucker. Spec. Gewicht 1019.

Ordination: Antidiabetische Diät und Acid. carbolic.

In der nächsten Zeit besserte sich die rechtsseitige Sehschärfe; indessen nahm der Zuckergehalt des Harnes stetig zu.

d. 26. I. 85. Sr = $^6/_{24}$ bei M $^1/_{36}$; Sl = Finger 8′.
Saccharum 2%.

d. 16. II. 85. Sr = $^6/_{20}$ bei M $^1/_{36}$; Sl = Finger 6′.
Saccharum 1,4%.

d. 26. II. 85. Sr = $^6/_{15}$ bei M $^1/_{36}$; Sl = Finger 10′.

d. 30. IX. 85. Sr = $^6/_{15}$; Sl = Finger 8′.

Urin spec. Gew. 1023. Saccharum = 2,8%.

d. 7. XII. 85. Sr = $^6/_{15}$; Sl = Finger 6′.

Urin spec. Gew. 1027. Saccharum = 4,1%, wenig Albumen. Gesichtsfeld unverändert.

Am 14. December 1885 zweiter Schlaganfall mit den Symptomen einer rechtsseitigen Paresis, einschliesslich des

n. facialis, und einer Anaesthesie des rechten Armes und Beines, die aber bald zurückging, ohne Störung des Bewusstseins.

Status praesens: Kräftig gebauter, aber stark abgemagerter Mann, von schlaffer Haltung und welker Haut; der verwischte Gesichtsausdruck, die langsame, häsitirende Sprache, die dem Patienten selbst aufgefallene, stetig fortschreitende Gedächtnissschwäche verrathen den geistigen Defekt. Nirgends eine complete Lähmung, wohl aber eine motorische Schwäche der rechten Extremitäten, die sich einerseits in dem schleppenden, vorwiegend auf das linke Bein sich stützenden Gange, andererseits in dem verminderten Gebrauch der rechten Hand bei feineren coordinirten Bewegungen, z. B. beim Schreiben ausspricht. Die Sensibilität überall normal, ebenso die Reflexe.

Die zwar leisen, aber reinen Herztöne und die geringe Verbreiterung der Herzdämpfung nach rechts lassen auf ein schlaffes, aber anatomisch nicht verändertes Herz schliessen. Gefässe nicht sclerotisch. Urin sauer, spec. Gewicht 1027, enthält Eiweiss (circa $^1/_{25}$) und 5,1% Zucker, sedimentirt nicht und mikroskopisch lassen sich keine auf eine Nierenaffection hindeutenden körperlichen Elemente in demselben nachweisen.

Die Augen bieten in ihrer Stellung und Beweglichkeit keine Abweichung von der Norm. Die linke Pupille ist weiter und von trägerer Reaktion, als die rechte.

Sr = $^6/_{12}$ bei E; Sl = Finger 8′.

P. prox. Jaeger 4 in 9″.

Ls rechts bei 9° (normal bei $3^1/_2{}^0$), links unbestimmbar.

Fs: Rechts werden die einzelnen Grundfarben als solche erkannt und auch nicht verwechselt, aber Unterschiede in Bezug auf feinere Nuancen mangelhaft angegeben. Das linke Auge sieht grün stets als grau, roth nur in grossen Flächen als solches, in kleineren als grau. Blau und violett werden schwer unterschieden. Das Gesichtsfeld rechts normal, links gegen den früheren Befund unverändert. Spiegelbefund:

Umgekehrtes Bild. Rechts: Papille normal, in ihrer Umgebung radiär angeordnete Blutungen, eine grössere am untern Rande. In der Peripherie ebenfalls zerstreute Netzhautblutungen. In der Gegend der macula eine Anzahl der bereits mehrfach beschriebenen gelblichweissen Exsudat-Herde. An zwei Stellen der Peripherie (beim Blicke des Patienten nach unten aussen zu sehen) ein grösserer Fleck gleichen Aussehens, in dessen Centrum eine frische runde Blutung sitzt.

Links: Die Papille von grauer Färbung und leicht verwaschenen, aber stellenweise durch Pigmentablagerung markirten Grenzen, zeigt ihre normale Grösse; die Gefässe, sowohl Venen als Arterien, mässig verengt. In der Nähe der Papille streifenförmige Blutungen der Netzhaut, die zum grössten Theile in Pigmentherde umgewandelt sind. Ein besonders grosser derartiger Herd sitzt in der Gegend der macula lutea.

Die Schwierigkeit, welche durch das Zusammentreffen cerebraler und diabetischer Symptome der verschiedensten Dignität für das Verständniss eines Krankheitsfalles geschaffen werden kann, und die Leber loco citato durch sorgfältige Beleuchtung aller eventueller Möglichkeiten genügend gewürdigt hat, tritt für denjenigen in ihrem vollen Umfange zu Tage, der sich die Deutung des vorliegenden Falles angelegen sein lässt. Die Hauptfrage, von deren Beantwortung die ganze Beurtheilung desselben abhängt, ist hier, gleichwie in ähnlichen Fällen, die: Ist der Diabetes oder die Cerebralaffection als das Grundleiden anzusehen? Darauf ertheilt die Anamnese eine prompte Antwort, indem sie treu berichtet, dass dem ersten Auftreten diabetischer Erscheinungen, in specie dem ersten Nachweise des Zuckers im Harn, mehrere Jahre lang intermittirende Kopfschmerzen — also ein echtes cerebrales Symptom — vorausgegangen sind. Ausserdem liegt meines Erachten in der progressiven, an der Hand der

notirten Harnbefunde schrittweise zu verfolgenden Zunahme der Zuckerausscheidung, welche durch antidiabetische Verordnungen absolut nicht beeinflusst werden konnte, ein nicht zu verachtender Beweis für die secundaere Natur des Diabetes in diesem Falle. Das zweite Hilfsmittel, um Licht in das Dunkel desselben hineinzubringen, ist die Aufklärung der Beziehungen, in denen die Affektionen beider Augen zum Diabetes einerseits und zu dem Hirnleiden andererseits stehen. Welche Veränderungen an dem linken Auge zur Zeit des Beginnes der hochgradigen Sehstörung desselben vorgelegen haben, wissen wir nicht; jedoch der geschilderte gegenwärtige Spiegelbefund erlaubt den Rückschluss, dass es sich damals um eine Neuritis optica gehandelt hat. Wenn nun die Anamnese ergiebt, dass zur Zeit dieser supponirten Neuritis von diabetischen Erscheinungen noch keine Rede war, so ist damit die Unabhängigkeit der jetzigen linksseitigen Atrophia nervi optici vom Diabetes hinreichend bewiesen. Anders verhält es sich mit der Retinitis des rechten Auges. Die Coincidenz ihres ersten Auftretens mit dem ersten Nachweis von Zucker im Urin, die erhebliche Besserung des rechtsseitigen Sehvermögens unter antidiabetischer Behandlung (von $^6/_{36}$ auf $^6/_{12}$) und vor Allem der Spiegelbefund, der die bekannten Exsudatherde an der macula neben Netzhautblutungen aufweist — das sind offenbar Momente genug, die dem Zusammenhange der Retinitis mit dem Diabetes das Wort reden. Die gleichzeitige Albuminurie für die Retinitis verantwortlich zu machen scheint mir bedenklich, erstens weil dieselbe bei einem Vergleiche der ausgeschiedenen Eiweiss- und Zuckermengen dem Diabetes gegenüber zurücktritt und zweitens, weil angesichts des Mangels eines jeden sonstigen nephritischen Anzeichens derselben nur eine passagere Bedeutung beizumessen ist.

Ist es nun möglich, von dem so gewonnenen Standpunkte aus ein einigermassen begründetes Urtheil über die Natur der primaeren Cerebralaffection zu gewinnen? Aus der Reihe der in der Anamnese und im Status praesens ausführlich

mitgetheilten Symptome sind allein die beiden apoplectiformen Anfälle — so lassen sich diese mit unvollkommener rechtsseitiger Hemiplegie und aphatischen Störungen ohne Bewusstseinstrübung aufgetretenen Anfälle am besten bezeichnen — als sogenannte Herdsymptome zur Verwerthung für die Localisation des anatomischen Prozesses geeignet. Da ausser den motorischen Fasern der facialis und die Sprache mit betroffen worden sind, so weisen diese Anfälle mit ziemlicher Nothwendigkeit auf die linke Hirnrinde hin. Alle übrigen Symptome sind mehr oder weniger als sogenannte diffuse cerebrale Symptome anzusehen und als solche wohl für die Diagnose eines cerebralen Leidens überhaupt, jedoch nicht für die Charakterisirung von dessen Sitze bedeutungsvoll. Zweifellos gehören in diese Kategorie die Kopfschmerzen und die zunehmende Demenz; mit der linksseitigen Neuritis optica ist wenig anzufangen, da bekanntlich nur doppelseitige Stauungspapille als der Ausdruck einer intracraniellen Drucksteigerung angesehen werden darf. Indessen das lehrt, soviel ich sehe, das Ensemble der Symptome, dass es sich im vorliegenden Falle um einen tiefgreifenden, irreparablen anatomischen Prozess in cerebro handelt, der nicht an einer bestimmten Stelle lokalisirt ist, sondern an mehreren Punkten dieses Organes sich ausgebreitet hat und — das beweist die stetige Zunahme des Diabetes und der Dementia — im Fortschreiten begriffen ist. Ob dieser Prozess in pachymeningitischen Veränderungen oder in multiplen Erweichungsherden oder in Gefässverstopfungen — für Lues fehlt allerdings jeder Anhaltspunkt — besteht, das wage ich nicht zu behaupten, eingedenk der mannigfachen Täuschungen, welchen der Diagnostiker gerade auf dem Gebiete der Hirnpathologie ausgesetzt ist. Sectio docebit!

Die vorliegenden, ausführlich mitgetheilten Krankheitsgeschichten sind geeignet, im Anschluss an die in der

citirten Leber'schen Arbeit gewonnenen Beobachtungsresultate, der Pathologie der diabetischen Retinitis eine grössere Selbständigkeit zu sichern, als sie bisher besessen hat, und zwar einerseits durch schärfere Charakterisirung ihrer zum objectiven Ausdruck gelangenden Form und den Hinweis auf differentialdiagnostische Momente, sowie andererseits durch Feststellung des Einflusses, welcher anderen, neben dem Diabetes bestehenden Organerkrankungen hinsichtlich der Netzhautaffection beizumessen ist. Selbst die neuesten ophthalmologischen Handbücher enthalten keine genaue Beschreibung der Retinitis diabetia; die meisten wie z. B. das mir vorliegende von Schmidt-Rimpler von 1886, erwähnen dieselbe nur bei Gelegenheit der Retinitis albuminurica. Auch Jacobson[3]) erkennt eine Differentialdiagnose zwischen beiden Affectionen nicht an.

Was zunächst die Form der mit dem Augenspiegel wahrzunehmenden Netzhautveränderungen anlangt, so hat Leber unstreitig Recht, wenn er sagt, dass: erstens einfache Haemorrhagiae retinae, zweitens eine Retinitis apoplectica und drittens eine Retinitis mit Blutungen und weissen Herden im Gefolge des Diabetes auftreten kann. Ein Beispiel für die erste Kategorie liefert der vorliegende Fall III und für die dritte die Affection des linken Auges bei Fall II, sowie der Fall IV. Dagegen findet sowohl der Fall I, als die rechtsseitige Affection bei II keinen Platz in der Leber'schen Eintheilung. Und doch fordern gerade diese Beobachtungen unser besonderes Interesse heraus wegen des eigenartigen Befundes, den der Augenspiegel bei denselben darbietet und dessen charakteristische Merkmale ich deshalb hier kurz zusammenstelle:

1) In der Netzhaut liegen scharf umgrenzte, durch ihre gelbliche Färbung und ihren matten Glanz an das Aussehen von Wachs erinnernde Fleckchen von unregelmässiger, barocker

---

[3]) Jacobson: Beziehungen der Veränderungen und Krankheiten des Sehorgans zu Allgemeinleiden und Organerkrankungen. Leipzig 1885.

Form, die Spitzchen und Zacken einander zusenden und sich zum Theil mit einander verbinden. Ihre Dimensionen betragen meist die doppelte oder dreifache Breite eine Centralarterie; viele sind aber kleiner. Sie sind so angeordnet, dass sie zunächst kleine Gruppen bilden, die nun ihrerseits zu einer zierlichen, meist mathematisch unbestimmbaren Figur, in einem Falle (vergl. linkes Auge von Fall I) zu einem schönen Kranze vereinigt sind. Ein besonderes Interesse bietet die Metamorphose, welche das Netzhautbild bei Fall I im Laufe der Beobachtung durchgemacht hat: bei der ersten Untersuchung genau kreisförmig, präsentirte sich dasselbe etwa 2 Jahre später linkerseits als ein querstehendes Oval, während es auf dem rechten Auge jede Regelmässigkeit eingebüsst hatte. In diesem Wanderungsprocesse der Plaques, der sich ohne das Auftreten jeder Blutung abspielte, liegt meines Erachtens ein unanfechtbarer Beweis dafür, dass diese Flecke von vornherein Exsudate darstellen und nicht als Residuen von Blutungen aufzufassen sind.

2) Der Sitz dieser Veränderungen ist allein die Gegend der macula lutea; der übrige Hintergrund ist völlig normal.

3) Blutungen fehlen nicht nur augenblicklich, sondern waren auch während der gesammten Beobachtungszeit nicht nachzuweisen.

Dass eine Retinitis mit den eben aufgezählten Merkmalen hinreichend charakterisirt ist, so dass sie die Berechtigung hat, als selbständige Species aufgestellt zu werden, kann füglich nicht bestritten werden. Die einzige Form von Retinitis, welche im gegebenen Falle in Frage kommen kann, ist die albuminurica und zwar deshalb, weil diese recht häufig gerade an der macula die hauptsächlichsten Veränderungen. Aber wie ich mich erst kürzlich an einem typischen Exemplar einer Retinitis albuminurica überzeugen konnte, bestehen zwischen beiden Bildern doch so auffällige Unterschiede, dass eine Verwechselung sich wohl vermeiden lässt. Als massgebende Differenzen will ich nur hervorheben, dass sich ausser durch ihre rein weisse Farbe die albumi-

nurischen Flecke namentlich durch die Art ihrer Anordnung um die macula, welche als Spritzfigur allgemein bekannt ist, auszeichnen und dass ferner bei der Retinitis nephritica weisse Herde sowohl als Blutungen auch an anderen Stellen des Hintergrundes, besonders in der Nähe der Papille, in irgend einem Stadium der Erkrankung kaum fehlen.

Weniger typisch wird das Bild, wenn Blutungen zugleich mit den Exsudaten vorhanden sind, obgleich auch dann, wie die linksseitige Affection im Falle II lehrt, die charakteristischen Veränderungen an der macula auf die richtige Spur bei der Diagnose leiten können. Ja sogar in dem wegen seiner verwickelten Complicationen recht schwer zu beurtheilenden Falle IV werden die letzteren keineswegs vermisst; derselbe bietet insofern noch besonderes Interesse als er zeigt, dass nicht die gelblichen Herde aus Blutungen entstehen, sondern im Gegentheil in dem Centrum eines vorhandenen Exsudates plötzlich eine frische Blutung auftreten kann, während sich bekanntlich alte Blutungen bei ihrer regressiven Metamorphose stets zuerst an der Peripherie entfärben.

Um jedem Irrthum von vornherein zu begegnen, will ich ausdrücklich hervorheben, dass es mir keineswegs einfällt, das Vorkommen von solchen Retinitisformen bei Diabetes, die sich von anderen, z. B. von der albuminurica beim besten Willen nicht unterscheiden lassen, in Abrede zu stellen, denn dieselben sind von den zuverlässigsten Beobachtern gesehen und beschrieben worden. Aber vielleicht dürfte es sich empfehlen, nach Analogie der von Förster eingeführten Unterscheidung zwischen einer Cataracta diabetica und einer Cataracta bei Diabetes, nur für die Fälle von Retinitis, welche den besprochenen Spiegelbefund aufweisen, die Bezeichnung Retinitis diabetica zu reserviren, bei anderen dagegen lieber von einer Retinitis bei Diabetes zu sprechen. Mir drängt sich dabei der Gedanke auf, ob nicht diese Verschiedenheit auf eine solche des zu Grunde liegenden Diabetes selbst zurückzuführen ist; indessen das zu entscheiden wird erst möglich, wenn das Dunkel, das

bis jetzt noch über dem Wesen des Diabetes mellitus schwebt, gelichtet sein wird. Dass aber zwischen einzelnen Diabetesformen fundamentale Unterschiede bestehen, dürfte übrigens schon jetzt feststehen.

Auch hinsichtlich der Zeit des Auftretens der Netzhauterkrankung kann ich auf Grund der in Rede stehenden Beobachtungen Leber nicht rückhaltslos beipflichten, wenn er annimmt, dass dieselbe stets zu weitgediehenen Fällen von Diabetes sich hinzugesellt, bei denen die Ernährungsstörung meist schon erhebliche Fortschritte gemacht hat. In dem Falle I war das Netzhautleiden mit seinem frappanten Spiegelbefund erst die Veranlassung zur Urinuntersuchung und damit zur Diagnosticirung des Diabetes, während das subjective Wohlbefinden der Patientin noch heute, nach mehr als zwei Jahren, andauert und in No. III hat es sich, wie bereits ausgeführt worden ist, sogar nur um einen vorübergehenden Diabetes, also um eine jedenfalls höchst seltene Heilung desselben gehandelt, während die auf Grund desselben aufgetretenen Netzhautblutungen eine dauernde erhebliche Beeinträchtigung des linksseitigen Sehvermögens zurückgelassen haben. In dem einen Falle seiner Beobachtung hat Jany[4]) die gleiche Erfahrung gemacht. Um über die relative Häufigkeit der von als Retinitis diabetica κατ' ἐξοχήν aufgestellten Form ein Urtheil zu gewinnen, ist es nöthig, eine vergleichende Betrachtung der bereits vorhandenen Literatur über diesen Gegenstand vorzunehmen. Ausser den bereits erwähnten, bis zum Jahre 1875 veröffentlichten 19 Beobachtungen von Netzhautaffectionen bei Diabetes mellitus, welche in ihren Hauptzügen in der viel citirten Leber'schen Abhandlung mitgetheilt sind, sind nach dieser Zeit noch folgende bekannt geworden:

20) und 21) Jany: „Beiträge zur Casuistik der diabetischen Erkrankungen des Auges.[4])

---

[4]) Berl. klin. Wochenschr. 1878, No. 4.

Zwei Fälle: Im ersten das charakteristische Bild der Retinitis albuminurica mit massenhaften Haemorrhagien und eingestreuten weissen Flecken. Urin enthielt neben Zucker noch Eiweiss, allerdings in geringen Mengen (nur Opalescenz beim Kochen). Daneben Paresis des rechten Abducens, Im zweiten Falle, dessen Spiegelbefund auf dem rechten Auge neben einer Anzahl von Blutungen in der circumpapillaeren Zone zwei grosse weisse Plaques ebendort, auf dem linken nur eine Blutung in der Nähe der Papille aufwies, fand sich nur Zucker im Harn (c. 5%).

22) Culbertson[5]): „Report of a case of glycosuric retinitis."

23) und 24) Knapp[6]): „Zwei Fälle von diabetischer Retinitis." In einem Falle bestanden Glaskörpertrübungen und das gewöhnliche Bild der Neuroretinitis, in dem anderen eine milchig-weisse Trübung des Hintergrundes, zu der sich später Atrophia n. opt. gesellte. Es trat hernach eine haemorrhagische Iridochorioiditis mit bedeutender Drucksteigerung auf.

25) Coursserant[7]): „Diabète; affection cardiaque; importance de l'examen ophthalmoscopique comme moyen de diagnostic." Es handelte sich um Apoplexien und Plaques in der Netzhaut eines Auges mit starker Schlängelung der Venen.

26) und 27) Weinberg[8]): „Zur Lehre von der diathetischen Retinitis."

Zwei Fälle von Retinitis bei Glycosurie und Albuminurie, bei denen der Augenspiegel auf beiden Augen neben einer zarten papillären und peripapillären Trübung Blutungen und

---

[5]) Read before the Zanesville Academy of medicine and ordered to be published. Detroit.

[6]) Americ. ophth. Soc. at Newport. July 1880. Arch. f. Augenheilk. X., 1. pag. 99.

[7]) Journ. d. conn. méd. prat. 1880 II. pag. 401.

[8]) Centralblatt f. prakt. Augenheilk. 1883 III und Recueil d'Ophth. pag. 283.

mehrfache Gruppen von weissen, kleinen Herden in der Centralregion der Netzhaut aufwies. Jedoch ergab die Harnuntersuchung im ersten Falle nur im Anfang vorübergehend einen geringen Zuckergehalt (0.3%), während der Eiweissgehalt stetig zunahm; im zweiten musste, wie Verf. selbst eingesteht, eine Combination von Diabetes mit Nierenschrumpfung diagnosticirt werden.

28) Nettleship[9]): „Retinitis with white patches in both eyes of a man suffering from diabetes; cholesterine in vitreous of rigth eye, probably of two years' duration; embolism of retinal artery in left; history of diabetes in early life; death from gangrene of foot." Beiderseits Blutungen und weisse Flecke. Im Urin Eiweiss und viel Zucker. Die Section ergab grosse weisse Nieren.

Somit verfügen wir, abgesehen von den vorliegenden vier Fällen, über eine Reihe von 28[10]) publicirten Beobachtungen von diabetischer Netzhauterkrankung, anscheinend hinreichend, um eine Statistik der verschiedenen Formen derselben aufzustellen. Jedoch gerade nach dieser Richtung hin treten zwei Missstände der Verwerthung dieses Materiales in den Weg: Erstens fehlt bei der Mehrzahl der Mittheilungen die vollständige Angabe des Harnbefundes hinsichtlich eines eventuellen Eiweissgehaltes, so dass es dahingestellt bleiben muss, ob und inwieweit die betreffenden Netzhautveränderungen einer den Diabetes begleitenden Albuminurie ihre Existenz verdanken und zweitens lässt hinwiederum ein Theil der nach dieser Richtung sichergestellten Fälle die wünschenswerthe Genauigkeit in der Beschreibung des Spiegelbefundes und zwar gerade in Bezug auf das punctum saliens — den Sitz der Veränderungen — vermissen. Daher kommt es, dass

[9]) Transact. ophth. Soc. Un. Kingdow. 1881—82 II. pag. 34.

[10]) Zu einem gleichen Resultate gelangt Galezowski in: „Le Diabète en pathologie oculaire." Journ. de thérap. pag. 201 und 241. Er berechnet danach, dass die diabetischen Netzhautaffectionen etwa 19% der diabetischen Augenerkrankungen überhaupt betragen.

nur wenige der in der Literatur enthaltenen Fälle für den Vergleich mit den uns hier beschäftigenden herangezogen werden können. Nur in 3 Fällen wird ausdrücklich der Gruppen von weissen Flecken in der Gegend der macula lutea mit der Betonung einer charakteristischen Anordnung Erwähnung gethan: in dem von Noyes (No. 9 der Leber'schen Arbeit) und in den beiden von Weinberg (No. 26 und 27); jedoch änderte sich in dem ersteren das ophthalmoskopische Bild während der späteren Beobachtung durch das Auftreten von Blutungen und die Zunahme der Herde derart, dass „es ganz das typische der Retinitis albuminurica wurde" und in den letzteren bestand offenbar ein Nierenleiden, das den Diabetes complicirte. Von Interesse ist der Martineau'sche Fall (No. 8 in Leber's Abhandlung) einmal wegen des Mangels jeglicher Blutung und zweitens wegen des Sectionsbefundes, durch den erwiesen wurde, dass die im Leben mit dem Spiegel nachweisbaren gelblichen Flecke in der Umgebung der Papille harten Granulationen in der Netzhaut entsprachen; aber die Albuminurie ist nicht ausgeschlossen. Kurz, keine der veröffentlichten Mittheilungen hebt charakteristische, für die Differentialdiagnose verwendbare Merkmale der Retinitis diabetica hervor, wie solche in den vorliegenden Beobachtungen dem unbefangenen Ophthalmoskopiker ungesucht in die Augen fallen. Und doch kann man sich, wenn man die Beschreibungen massgebender Autoren über diesen Gegenstand liest, des Eindruckes nicht erwehren, als seien ihnen ebenfalls Unterschiede zwischen der Retinitis diabetica und der albuminurica aufgefallen, wenngleich dieselben auch offenbar nicht so frappant gewesen sind, wie hier. Dafür spricht die Bemerkung Leber's, dass in seinem Falle trotz Complication mit Nephritis die Netzhautaffection nicht mit dem gewöhnlichen Befund bei Nierenleiden übereinstimmte, dafür Galezowski's Ansicht, dass ungewöhnliche Vorkommnisse (wie Complication mit Sehnervenatrophie) auf die Möglichkeit einer andern als der gewöhnlichen Ursache (Albuminurie) aufmerksam machen müssen. Eine besondere Beachtung verdienen in diesem Sinne

die Worte Foerster's[11]): „In einiger Beziehung unterscheidet sich das diabetische Netzhautleiden von dem albuminurischen bedeutend. Die exquisiten Formen, die wir bei letzterem bisweilen beobachten: starke Schwellung der Papille, zahlreiche grosse, weisse, zu ausgedehnteren Flächen confluirende Heide fehlen bei der diabetischen Form."

Documentirt sich so der objective, mit dem Augenspiegel wahrnehmbare Befund bei den typischen Fällen von Retinitis diabetica als ein eigenartiger, ja fast pathognomonischer, so weichen die functionellen Störungen nicht von denen ab, welche bei gleichweit vorgeschrittenen, aber auf anderer aetiologischer Basis beruhenden Retinitisformen in der Regel auftreten. Das einzige auffallende Symptom, das sich ausser in einem der mitgetheilten Fälle von Retinitis diabetica (I) noch in der Beobachtung von Blutungen (III) gezeigt hat, dürfte, wie ich bei Gelegenheit der Besprechung der einzelnen Fälle dargethan zu haben glaube, nicht dem Netzhautprozesse, sondern einer Complication desselben zuzuschreiben sein — ich meine die periphere Gesichtsfeldbeschränkung, deren Besonderheiten bereits Gegenstand der Betrachtung gewesen sind. Welcher Natur diese Compliction ist, das lässt sich bei dem Mangel anderer Beobachtungen nicht entscheiden; aus der Analogie dieser Gesichtsfeldanomalie mit der bei beginnender Atrophia nervi optici auftretenden vermuthe ich, dass es sich in diesen Fällen um eine Affection der Opticusfasern, gleichviel an welcher Stelle ihres Verlaufes, handelt. Sind doch überhaupt Sehnervenleiden, insbesondere Atrophien des intraoculaeren Theiles, keine seltnen Vorkommnisse bei Diabetikern. Heranzuziehen wäre hier auch die von Galezowski[12]) mitgetheilte Beobachtung, welche eine Complication von Retinitis mit Atrophia n. opt. bei Diabetes darstellt. Ob aus der Complication mit Gesichtsfeldveränderungen der

[11]) Foerster: Beziehungen der Augenkrankheiten zu Allgemein-Erkrankungen pag. 222. (Band 7 im Handbuch der gesammten Augenheilkunde von Graefe und Saemisch.)

[12]) Compt. rend. du congr. d'ophth. de Paris 1861 pag. 110.

geschilderten Art der Differentialdiagnose der diabetischen Retinalerkrankungen ein neues Moment erwächst, das muss noch dahingestellt bleiben; unwahrscheinlich ist es nicht.

Um das Gebiet der Retinitis diabetica weiterhin scharf zu umgrenzen, ist es nöthig, der ebenfalls bereits von Leber angeregten Frage noch einen Augenblick die Aufmerksamkeit zuzuwenden: ob und inwiefern andere, neben dem Diabetes bestehende Erkrankungen, sei es, dass dieselben vom Diabetes abhängen oder nicht, für die Netzhautaffection verantwortlich zu machen sind. Die erste Rolle spielt in dieser Hinsicht die Nephritis, welche sich bekanntlich recht häufig im Gefolge des Diabetes, namentlich bei den schweren Formen, einstellt. Obwohl, wie bereits des Näheren ausgeführt worden ist, die in der oft citirten Leber'schen Abhandlung enthaltene Casuistik in Bezug auf das wichtigste nephritische Zeichen, die Albuminurie zum grösseren Theile unsicher ist, so hat diese Arbeit doch über allen Zweifel hinaus festgestellt, dass, ebenso wie eine Retinitis bei Diabetes ohne jede Spur einer complicirenden Nephritis vorkommt, in den Fällen, wo diese Complication existirt, der Nephritis ein Antheil an dem Netzhautleiden zuzusprechen ist. Die diesbezüglichen Fälle und vornehmlich die in Bezug auf den Spiegelbefund und die im Verlaufe der Affection eingetretenen Aenderungen desselben genau mitgetheilte eigene Beobachtung Leber's machen es wahrscheinlich, dass sich dieser Einfluss in einer Verwischung des Netzhautspiegelbildes zu Gunsten der Retinitis albuminurica kundgiebt.

Anders dagegen verhält es sich mit der Frage, ob die Netzhautveränderungen nicht auf eine Affection des Herzens oder des Gefässsystemes zurückzuführen sind, eine Annahme die um so gerechtfertigter a priori erscheinen muss, als thatsächlich derartige Erkrankungen nicht selten die Basis für die unter der Bezeichnung Retinitis haemorrhagica gekannte Netzhautaffection abgeben. In sämmtlichen hier mitgetheilten Fällen ist sowohl das Herz, als der Gefässapparat einer öfteren sorgfältigen Untersuchung unterworfen

worden und es hat sich kein Anhaltspunkt für eine Krankheit dieser Organe gefunden. Und doch stehen die betreffenden Patienten sämmtlich in einem Alter, in welchem arteriosclerotische Veränderungen eher zur Regel als zur Ausnahme gehören. Es muss hiernach für die bei uncomplicirtem Diabetes auftretenden Retinalaffectionen ein directes Abhängigkeitsverhältniss angenommen werden. Welcher Art dasselbe ist, mit anderen Worten, ob es sich dabei um entzündliche Vorgänge in der Netzhaut oder um solche degenerativer Natur handelt, darüber können vorläufig nur Vermuthungen existiren. Demjenigen jedoch, der mit Cohnheim[13]) das Wesen des Diabetes in einer tiefgreifenden allgemeinen Stoffwechselstörung sucht, dürfte die letztere Ansicht entschieden plausibler erscheinen.

Es ist mir eine angenehme Pflicht, an dieser Stelle Herrn Dr. Samelsohn für die bereitwillige Ueberlassung der mitgetheilten Krankheitsgeschichten, sowie für die freundliche Anregung und das lebhafte Interesse, das er der Arbeit entgegengebracht hat, meinen aufrichtigen Dank auszusprechen.

[13]) Cohnheim: Vorlesungen über allgemeine Pathologie. Band II. pag. 105 ff.

Lebenslauf.

Verfasser, Jacques Hirschmann, Sohn des Kaufmanns Bernhard Hirschmann, jüdischer Confession, wurde geboren zu Kreuzburg O/S. am 24. Mai 1860. Er besuchte zuerst die höhere Bürgerschule und später das Gymnasium seines Heimathsortes, welches er Ostern 1880 mit dem Zeugniss der Reife verliess. Er wurde darauf in der medicinischen Facultät der Universität Breslau immatriculirt und gehörte derselben bis Ostern 1881 an; während des Sommersemesters 1881 studirte er an der Universität Berlin und von Michaelis 1881 an wiederum an der Universität Breslau, woselbst er bis Ostern 1885 immatriculirt blieb. Am 26. Juli 1882 bestand er daselbst das Tentamen physicum, am 29. Januar 1885 das Examen rigorosum und am 4. Juli 1885 beendete er die ärztliche Staatsprüfung vor der Prüfungs-Commission zu Breslau.

Vom 1. October 1885 bis 1. Juli 1886 war er als Assistenzarzt an der Kölner Augen-Heilanstalt für Arme angestellt. Seit dem 1. August d. J. ist er in der Kgl. Universitäts-Augenklinik zu Breslau beschäftigt.

Während seiner Studienzeit besuchte er die Vorlesungen und Kliniken folgender Herren Professoren und Docenten: *Berger (†), Biermer, Buchwald, F. Cohn, H. Cohn, Fischer, Förster, Fritsch, Gabriel (†), Gottstein, Haeser (†), Hasse, Heidenhain, Hirt, Kolaczek, Löwig, Meyer, Neisser, Neumann (†), Ponfick, Rosenbach, Sell, Strasser, Wangerin.*

Allen diesen seinen verehrten Lehrern spricht Verfasser hiermit seinen aufrichtigsten Dank aus.

Thesen.

1) Es giebt eine typische Retinitis diabetica.

2) Die Extraction der Cataracta in der Kapsel hat bestimmte Indicationen.

3) Das Perimeter ist ein unentbehrliches Untersuchungsmittel für den Neuropathologen und Psychiater.

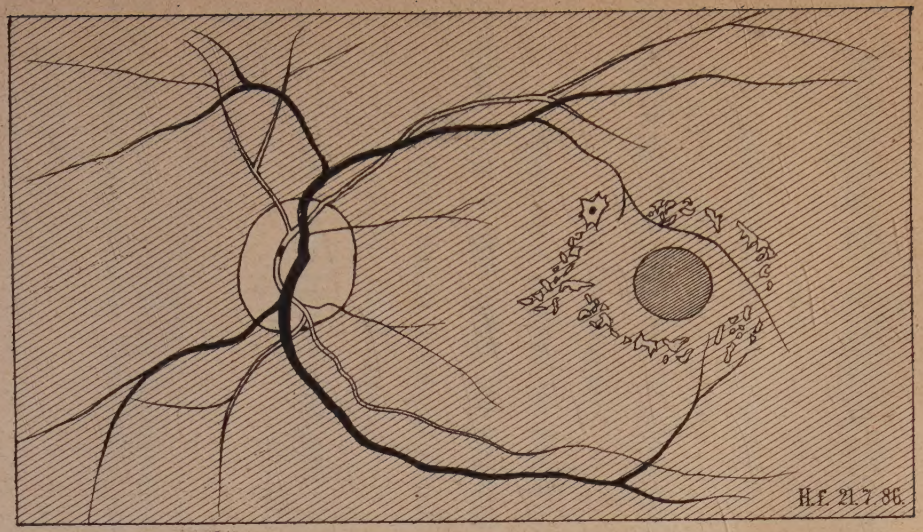

Aufrechtes ophthalmoskopisches Bild
des linken Auges von Julia W. (Fall I.)